



## Gastrointestinalno krvarenje kod bolesnika sa akutnim infarktom miokarda lečenog primarnom PCI – prikaz slučaja

Ida Subotić<sup>1</sup>, Nebojša Radovanović<sup>1,2</sup>, Mina Radosavljević Radovanović<sup>1,2</sup>, Ana Novaković<sup>1</sup>, Maja Prodanović<sup>1</sup>

<sup>1</sup>Klinika za kardiologiju, Klinički centar Srbije, Beograd, Srbija, <sup>2</sup>Medicinski fakultet Univerziteta u Beogradu, Beograd, Srbija

### Sažetak

Sve veća upotreba dvojne antitrombotične terapije dovela je i do povećanja učestalosti krvarenja iz gastrointestinalnog trakta. Prikazan je slučaj bolesnika starog 54 godine, primljenog u Koronarnu jedinicu iz sale za kateterizaciju srca nakon primarne PCI u okviru akutnog infarkta srca. Na koronarografiji je uočena okludirana desna koronarna arterija u koju je implantiran stent i pacijent je, hemodinamski stabilan, preveden u KJ. Trećeg dana hospitalizacije dolazi do pojave obilne hematemeze, bez ijednog prethodno postojećeg faktora rizika za krvarenje, zbog čega je obustavljena dvojna antitrombotična terapija, ordinirani inhibitori protonske pumpe i transfuzija krvi. Na ezofagogastroduodenoskopiji uočen je difuzni erozivni gastroduodenitis, sa sluznicom prekrivenom fibrinom. Kako se hematemeza nije više ponavljala, uz gastroenterološko praćenje, u terapiju je postepeno vraćena antitrombotična terapija, i bolesnik je 16. dana u stabilnom stanju otpušten kući.

**Ključne reči** gastrointestinalno krvarenje, akutni infarkt miokarda, primarna PCI

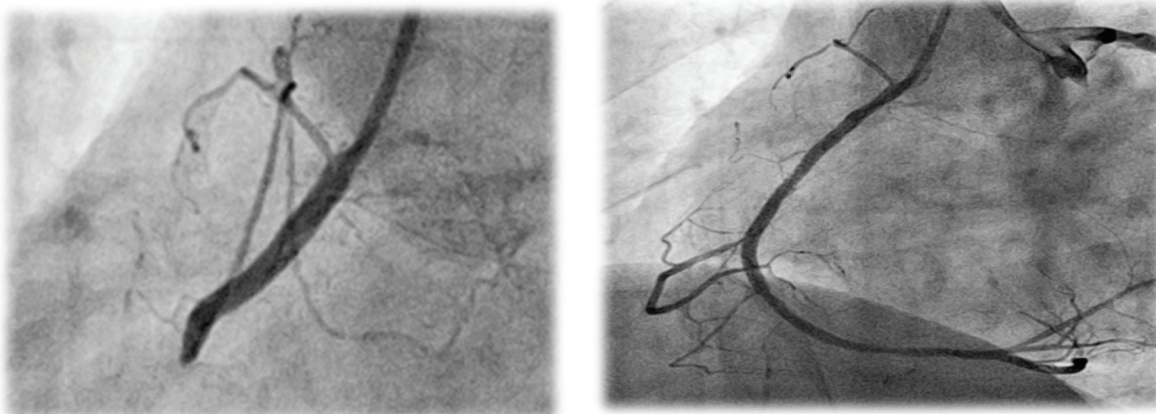
### Uvod

Primena dvojne antitrombotične terapije kod pacijenata sa akutnim koronarnim sindromom (AKS) značajno smanjuje ishemijske komplikacije, ali povećava rizik od krvarenja<sup>1</sup>. Čest izvor krvarenja je upravo gastrointestinalni trakt, kako kod bolesnika koji su tretirani konzervativnom terapijom, tako i kod pacijenata koji su lečeni invazivnim metodom (bilo da se radi o primarnoj ili elektivnoj perkutanoj koronarnoj intervenciji – PCI)<sup>2</sup>. Gastrointestinalna krvarenja čine oko 50 % svih spontanih krvarenja koja je javljaju u inicijalnoj fazi AKS, a ova komplikacija značajno pogoršava prognozu kod pacijenata sa AKS. Dokazano je da pacijenti kod kojih se desi ovaj neželjeni događaj imaju povećani ukupni i srčani jednogodišnji mortalitet, kao i incidencu neželjenih događaja kao što su novi infarkt miokarda i neplaniranu revaskularizaciju<sup>3</sup>.

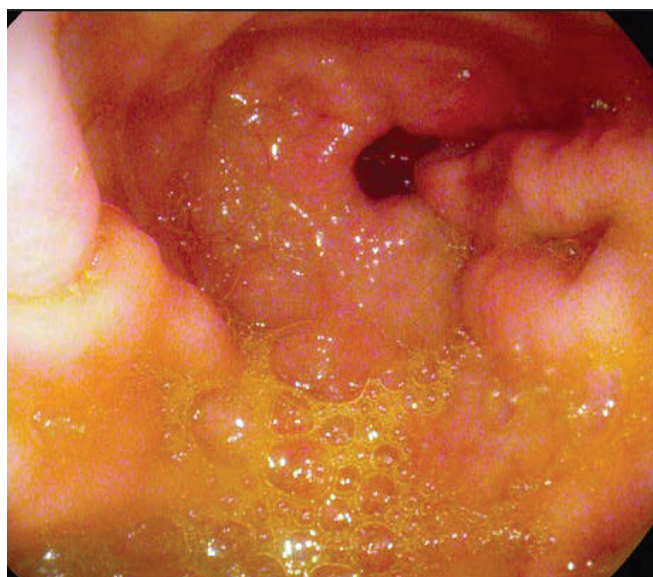
### Prikaz pacijenta

Bolesnik star 54 godine primljen je u Koronarnu jedinicu (KJ) Urgentnog centra KCS iz sale za kateterizaciju srca nakon primarne PCI u okviru akutnog infarkta miokarda inferiorne lokalizacije. Bolesnik je naveo da je to bila prva prezentacija koronarne bolesti i da je tipičan bol u grudima osetio 3 h pre intervencije. Ostala anamneza po sistemima je bila uredna, bez faktora rizika za krvarenje. Pozvao je službu hitne pomoći koja je slikala EKG

na kome je viđena ST elevacija u inferiornim odvodima sa ST depresijom u indirektnim odvodima. Nakon ordinirane dvojne antitrombotične terapije (Aspirin 300 mg i Klopidogetrel 600 mg) transportovan je u salu za kateterizaciju srca KCS. Na koronarografiji je viđena okludirana desna koronarna arterija u koju je implantiran stent. Intervencija je protekla uredno, nakon čega je bolesnik primljen u Koronarnu jedinicu. Pri prijemu u KJ bolesnik je hemodinamski stabilan, kardiopulmonalno kompenzovan i bez bolova u grudima. U daljem toku lečen je dvojnou antitrombotičnom terapijom (Aspirin 100 mg, Klopidogetrel 75 mg), beta blokatorom i statinom. U laboratorijskim analizama osim povišenih vrednosti kardiospecifičnih enzima (CKmax-1269 U/L) i lipida (uk. holesterol-6.1 mmol/l, HDL-1.12 mmol/l, LDL -5.1 mmol/l), ostali laboratorijski nalazi su u granicama referentnih vrednosti. Na ultrazvuku srca viđena je leva komora normalne veličine i debljine zidova sa hipo do akinezijom bazalnog segmenta donjeg zida, očuvane ukupne sistolne funkcije, EF 55 %. Trećeg dana hospitalizacije bolesnik povraća taman sadržaj, a u krvnoj slici se registruje pad hemoglobina za 45 g/l (135...90 g/l). Konsultovan je gastroenterolog koji ukida dvojnou antitrombotičnu terapiju i ordinira transfuziju krvi, inhibitore protonske pumpe i parenteralnu nadoknadu tečnosti. Urađena je gastroskopija koja je pokazala difuzni erozivni gastroduodenitis, sa sluznicom pokrivenom fibrinom (u trenutku pregleda nije bilo aktivnog krvarenja). Analiza na antite-



**Slika 1.** Koronarani angiogram pokazuje infarktnu arteriju (RCA) pre i posle primarne PCI



**Slika 2.** Erozivni gastritis

la za *H.pylori* bila je negativna. S obzirom da se krvarenje nije više ponavljalo, od trećeg dana u terapiju je, u dogovoru sa gastroenterologom, postepeno vraćena anti-trombocitna terapija (ASA u acidorezistentnom obliku i klopidogrel, uz blokatore protonske pumpe i preparate gvožđa). Nakon nedelju dana od neželjenog događaja urađena je kontrolna gastroskopija na kojoj je viđena samo blaga hiperemija želudačne i duodenalne sluznice. Bolesnik je 16. dana otpušten kući u stabilnom stanju.

## Diskusija

AKS je stresan događaj za organizam koji dovodi, između ostalog, i do smanjenja otpornosti gastrointestinalne sluznice. S druge strane, kod pacijenata sa AKS primenjuje se dvojna anti-trombocitna terapija, što je dodatni rizik za krvarenje, te iako tienopiridini ne oštećuju direktno sluznicu, kada se primenjuju u kombinaciji sa aspirinom, povećava se rizik za krvarenje 2–4 puta<sup>4</sup>. Pored toga, osim pacijenata sa već poznatim gastrointestinalnim (GIT) oboljenjima i tegobama, postoji i jedan procenat bolesnika koji imaju klinički neprezentovana, a postojeća GIT oboljenja.

U preporukama za lečenje STEMI iz 2012. godine inhibitori protonske pumpe (IPP) su indikovani u inicijalnoj fazi AKS kod visokorizičnih pacijenata. Markeri visokog

rizika za gastrointestinalno krvarenje su: prethodna gastrointestinalna krvarenja, poznata ulkusna bolest, starost preko 65 godina, poznata infekcija *H.pylori*, istovremena primena kortikosteroida, antiokagulantne terapije i nesteroidnih antiinflamatornih lekova<sup>4</sup>. Kada se gastrointestinalno krvarenje dogodi, produžava se intrahospitalni boravak, mora se ukinuti dvojna anti-trombocitna terapija, što povećava rizik od novih ishemijskih događaja, povećava se učestalost komplikacija, kao i mortalitet<sup>3,5,6</sup>. Pored toga, ovim pacijentima je često potrebno dati transfuziju krvi, koja takođe može imati štetna dejstva, povećava mortalitet, učestalost reinfarkta, kao i plućne infekcije. Mehanizam nastanka tih štetnih dejstava je multifaktorijalan i najčešće udružen sa skladištenjem krvi<sup>7,8,9</sup>.

Iako je jedno vreme postojala bojazan da istovremena primena pojedinih IPP sa klopidogrelom usporava i smanjuje njegovo antiagregaciono dejstvo<sup>10,11</sup>, nove studije su pokazale da nema jasnih dokaza da farmakokinetička interakcija između klopidogrela i IPP ima značajne kliničke posledice<sup>12</sup>. Takođe, pokazano je da nema farmakokinetičke interakcije između većine IPP i novih anti-trombocitnih lekova<sup>12</sup>. S obzirom da i klopidogrel i IPP imaju kratak poluživot u plazmi (manje od 2 sata), interakcija ova dva leka može se smanjiti njihovim uzimanjem u različito vreme<sup>13</sup>. Gledano sa ekonomskog stanovišta, krvarenje kao komplikacija kod bolesnika sa akutnim infarktom miokarda značajno podiže cenu lečenja jer, osim što podrazumeva duže bolničko lečenje, vrlo često zahteva i primenu transfuzije krvi, a cena jedne doze transfuzije odgovara ceni 30 kutija pantoprazola.

S obzirom na visok rizik od tromboze stenta kod ranog isključivanja dvojne antiagregacione terapije, potrebna je što brža procena prestanka ili bar smanjenja rizika od krvarenja i postepeno vraćanje anti-trombocitne terapije. Raniji stav da je klopidogrel bezbedniji kod bolesnika koji su imali gastrointestinalno krvarenje od aspirina doveden je u pitanje studijama koje su pokazale da tienopiridini usporavaju zarastanje ulkusa suprimiranjem oslobađanja faktora rasta iz trombocita<sup>14</sup>. U kliničkoj studiji Chana i saradnika<sup>14</sup> bolesnici kod kojih je primenjen acidorezistentni oblik aspirina uz IPP imali su značajnije manja rekurentna krvarenja u odnosu na bolesnike koji su primali klopidogrel.

Prikazan je slučaj pacijenta sa AIM lečenog primarnom PCI, bez prethodno postojećih faktora rizika za GIT krva-

renje, kod koga se u ranom intrahospitalnom toku javilo obilno GIT krvarenje koje je zahtevalo primenu transfuzije krvi i privremenu obustavu dvojne antiagregacione terapije. Srećom, pacijent je dobro reagovao na primenu terapiju i nije imao nove ishemijske događaje tokom obustave dvojne antiagregacione terapije, kao ni moguće neželjene posledice transfuzije krvi, tako da su jedine posledice bile dužina i cena lečenja.

## Literatura

1. Manoukian SV, Feit F, Mehran R, et al. Impact of major bleeding on 30-day mortality and clinical outcomes in patients with acute coronary syndromes: an analysis from the ACUITY Trial. *J Am Coll Cardiol* 2007;49:1362–1368.
2. Feit F, Voeltz MD, Attubato MJ, et al. Predictors and impact of major hemorrhage on mortality following percutaneous coronary intervention: an analysis of the REPLACE-2 trial. *Am J Cardiol* 2007;100:1364–1369.
3. Nikolsky E, Stone GW, Kirtane AJ, et al. Gastrointestinal bleeding in patients with acute coronary syndromes: incidence, predictors, and clinical implications: analysis from the ACUITY (Acute Catheterization and Urgent Intervention Triage Strategy) trial. *J Am Coll Cardiol* 2009;54:1293–302.
4. Abraham NS, Hlatky MA, Antman EM, et al. ACCF/ACG/AHA 2010 expert consensus document on the concomitant use of proton pump inhibitors and thienopyridines: a focused update of the ACCF/ACG/AHA 2008 expert consensus document on reducing the gastrointestinal risks of antiplatelet therapy and NSAID use. A Report of the American College of Cardiology Foundation Task Force on Expert Consensus Documents. *J Am Coll Cardiol* 2010;56:2051–2066.
5. Grines CL, Bonow RO, Casey DE Jr., et al. Prevention of premature discontinuation of dual antiplatelet therapy in patients with coronary artery stents: a science advisory from the American Heart Association, American College of Cardiology, Society for Cardiovascular Angiography and Interventions, American College of Surgeons, and American Dental Association, with representation from the American College of Physicians. *J Am Coll Cardiol* 2007;49:734–739.
6. Ferrari E, Benhamou M, Cerboni P, Marcel B. Coronary syndromes following aspirin withdrawal: a special risk for late stent thrombosis. *J Am Coll Cardiol* 2005;45:456–459.
7. Alexander KP, Chen AY, Wang TY, et al. Transfusion practice and outcomes in non-ST-segment elevation acute coronary syndromes. *Am Heart J* 2008;155:1047–1053.
8. Rao SV, Jollis JG, Harrington RA, et al. Relationship of blood transfusion and clinical outcomes in patients with acute coronary syndromes. *JAMA* 2004;292:1555–1562.
9. Doyle BJ, Rihal CS, Gastineau DA, et al. Bleeding, Blood Transfusion, and PCI. *J Am Coll Cardiol* 2009;53:2019–2027.
10. Ho PM, Maddox TM, Wang L, et al. Risk of adverse outcomes associated with concomitant use of klopidogrel and proton pump inhibitors following acute coronary syndrome. *JAMA* 2009;301:937–944.
11. Gilard M, Arnaud B, Cornily JC, et al. Influence of omeprazole on the antiplatelet action of klopidogrel associated with aspirin: the randomized, double-blind OCLA (Omeprazole Klopidogrel Aspirin) study. *J Am Coll Cardiol*. 2008;51(3):256–260.
12. Bhatt DL, Cryer BL, Contant CF, et al. Klopidogrel with or without Omeprazole in Coronary Artery Disease. *N Engl J Med* 2010;363:1909–1917.
13. Laine L, Hennekens C. Proton pump inhibitor and klopidogrel interaction: fact or fiction? *Am J Gastroenterol*. 2010;105: 34–41.
14. Chan FKL, Ching JYL, Hung LCT, et al. Clopidogrel versus Aspirin and Esomeprazole to Prevent Recurrent Ulcer Bleeding. *N Engl J Med* 2005;352:238–244.

## Abstract

### ***Gastrointestinal bleeding in a patient with acute myocardial infarction treated with primary percutaneous coronary intervention – case report***

Ida Subotić<sup>1</sup>, Nebojša Radovanović<sup>1,2</sup>, Mina Radosavljević Radovanović<sup>1,2</sup>, Ana Novaković<sup>1</sup>, Maja Prodanović<sup>1</sup>

<sup>1</sup>Cardiology Clinic, Clinical Center of Serbia, Belgrade, Serbia, <sup>2</sup>Medical School, University of Belgrade, Belgrade, Serbia

*The increasingly prevalent use of antithrombotic drug combination is resulting in growing rates of gastrointestinal bleeding. We describe a case of 54-years-old patient, admitted to Coronary Care Unit, presented with inferior STEMI. The patient was subsequently found to have acute occlusion of the right coronary artery and was treated with primary percutaneous coronary interventions for RCA. In the beginning he was hemodynamically stable but on third day hematemesis had occurred, without any known risk factor for gastrointestinal bleeding. The haemorrhage demanded haemodynamic stabilization, achieved by colloid infusion, blood transfusions and proton pump inhibitors, dual antithrombotic therapy was stopped. Esophagogastroduodenoscopy had shown gastroduodenitis erosiva sanguinans, with mucosa covered with fibrine. Since it was one time event, with gastroenterologist involved, dual antiplatelet therapy was slowly induced in therapy and on the 16th day the patient was discharged from hospital in stable state.*

**Keywords:** *gastrointestinal bleeding, acute myocardial infarction, primary PCI*